Pädiatrische chronische Rhinosinusitis/ Polyposis bei Kindern und Jugendlichen

Ulrich Moser

Definition

- chronische Rhinosinusitis des Kindes ist definiert als krankhafte Entzündung der Nase und der Nasennebenhöhlen mit mindestens zwei Symptomen, die seit mindestens 12 Wochen bestehen
- Eines der beiden Hauptsymptome soll eine Nasenatmungsbehinderung oder eine (anteriore oder posteriore) Rhinorrhö sein
- Zusätzlich können lokaler Druck, lokale Schmerzen und/oder **Husten** nachweisbar sein

Epidemiologie

- Prävalenz liegt bei 2,1–4%
- Häufigkeit der pädr. CRS soll ab dem 6.–8. Lebensjahr abnehmen
- Keine unterschiedliche Geschlechtsverteilung
- Prädisponierende Faktoren
  - genetische Erkrankung der Eltern
  - angeborener Immundefekt

Ätiologie und Pathogenese I

1. Persistenz von bakteriellen Infektionen, die zunächst akut als Rhinosinusitis beginnen und dann nicht ausheilen:

- Bakterielle Biofilme
- Häufigkeit von akuten Infekten der oberen Atemwege
- Adenoide sind ein wesentlicher Risikofaktor für die chronische Rhinosinusitis des Kindes.

Ätiologie und Pathogenese II

2. Schädelwachstum mit zunehmender Pneumatisation der Nasennebenhöhlen trägt zur Pathogenese der pädiatrischen CRS bei und hat Bedeutung für ihre Behandlung:

- Bei der Geburt ist das Siebbein zu 90% und regelhaft die Kieferhöhle vorhanden
- Die Keilbeinhöhle ist als Recessus angelegt
- Die Stirnhöhle ist abgrenzbar, jedoch nicht so gut operativ zugänglich wie beim Erwachsenen
- Anatomische Varianten der Mikroanatomie der Nasennebenhöhlen scheinen dagegen nicht wesentlich zur Pathogenese der pädiatrischen chronischen Rhinosinusitis beizutragen

Ätiologie und Pathogenese II

- Der Sinus frontalis ist nach dem 1. Lebensjahr ausgebildet und bis zum 12. Lebensjahr zunehmend pneumatisiert
- Der Sinus ethmoidalis pneumatisiert bis zum 7. Lebensjahr und ist der Ursprung nahezu aller orbitalen Komplikationen im Kindesalter
- Die Kieferhöhle des Kindes ist auch aufgrund der Zahnkeime zunächst deutlich kleiner, bis zum 15. Lebensjahr wird die abschließende Größe erreicht
- Der Sinus sphenoidalis hat zwischen dem 7. und 15. Lebensjahr einen Wachstumsschub bis zur Pneumatisation

Ätiologie und Pathogenese III

3. Sonderfall: längerfristiger Verbleib eines Fremdkörpers in der Nase (Rhinolith)

Risikofaktoren/ Grunderkrankungen

- **Immunsystem**
  - Allergie
  - rezidivierende Infekte der oberen Atemwege
  - vergrößerte Adenoide
  - Immunmangelsyndrome (IgA, IgG-Subklassendefizienz, Panhypogammaglobulinämie, HIV)
  - granulomatöse Polyangiitis
  - eosinophile Granulomatose mit Polyangiitis
- **Umwelt**
  - vermehrte Exposition durch Besuch von Kindertagestätten, Schule etc.
  - Nikotinabusus im Haushalt
  - inhalative Schadstoffe
  - Barotraumen (Tauchen, Schwimmen)
  - Missbrauch von systemischen/topischen Dekongestiva
- **infektiöse Faktoren**
  - Biofilme im Bereich der Nasennebenhöhlen
  - gastroösophagealer Reflux (GERD)
  - Aspirin-exazerbierte respiratorische Erkrankungen (AERD)
- **Störungen der mukoziliären Clearance**
  - primäre ziliäre Dyskinesie
  - Kartagener-Syndrom
  - Mukoviszidose
  - Young-Syndrom
  - endonasale Fremdkörper/Rhinolith
  - nasale Intubation/nasale Ernährungssonde
  - vorhandenes Tracheostoma
  - Choanalatresie
- **Neubildungen**
  - fibröse Dysplasie
  - Tumoren der NNH

Symptomatik

- 12 Wochen ohne Unterbrechung mit mindestens zwei Hauptsymptomen leiden:
  - Eines davon sollte eine Nasenatmungsbehinderung oder eine (anteriore oder posteriore) Rhinorrhö
  - Zusätzlich können lokaler Druck/lokale Schmerzen und/oder Husten nachweisbar
  - In der Nasenendoskopie oder im CT-NNH sollten relevante Veränderungen nachweisbar

Diagnostik I

- **Anamnese**
  - Kardinalsymptome
  - Sozial- und Familienanamnese
  - Umweltsituation (Raucher im Haushalt)
  - frühere Antibiotikatherapien mit Dauer (Resistenzentwicklung?)
  - Ernährungszustand
  - Wachstumsverhalten
  - weitere Erkrankungen: Asthma, Diabetes mellitus

Diagnostik II

- **HNO-Untersuchung:**
  - Nasenendoskopie: Nachweis von Sekretion und Schwellung, Ödemen, Rötung, Nachweis und Relevanz/Größe von Adenoiden, Septumdeviation
  - vollständiger HNO-Status: Paukergüsse, Schwerhörigkeit
  - ggf. Abklärung der allergischen Disposition
- **Bildgebung:**
  - CT-NNH:
    - Nachweis von Verschattungen im Bereich der NNH, Darstellung der knöchernen Begrenzungen, nur bei Operationsindikation
  - MRT:
    - fehlende Strahlenbelastung
    - verbesserte Weichteildarstellung, aber fehlende Knochendarstellung
  - <u>Ultraschall- oder Röntgen-NNH-Aufnahmen sind nicht indiziert!</u>

Diagnostik III

- **weitere Tests (nur für Patienten, die auf medikamentöse Therapie nicht ansprechen oder bei denen nasale Polypen nachweisbar sind)**
- bilateraler nasaler Polyposis im Kindesalter sollte direkt an das Vorliegen einer strukturellen Zilienstörung denken lassen und entsprechende Diagnostik nach sich ziehen
  - Mukoviszidose: Schweißtest, Gentestung
  - primäre ziliäre Dyskinesie: Messung der Zilienschlagfrequenz im nasalen Bürstenabstrich im infektfreien Intervall, nasale oder bronchiale Gewebeprobe zum Nachweis struktureller Zilienschäden mittels Elektronenmikroskopie, gentechnische Untersuchung
  - ggf. immunologische/rheumatologische Diagnostik bei Rezidiv/fehlender Besserung trotz Therapie
- Eine Untersuchung der humoralen Immunabwehr soll bei therapierefraktärer pädiatrischer Rhinosinusitis veranlasst werden

Differenzialdiagnosen I

Differenzialdiagnose	Bemerkungen
Meningoenzephalozele	Darstellung der Schädelbasis in der CT, Beta-Trace-/Beta-Transferrin-Test
akute Adenoiditis	eher beidseitige Beschwerden, Schleim/Eiterabgang im Rachen, Nasopharyngoskopie
Choanalatresie	beidseitig: Symptomatik direkt nach der Geburt; einseitig: Symptomatik später; Spiegelprobe, Nasopharyngoskopie
nasaler Fremdkörper	einseitige Beschwerden, ggf. Ereignis bekannt; häufig putrides Sekret, Nasenendoskopie mit Fremdkörpernachweis, selten erst in der Bildgebung
Choanalpolyp	einseitige Beschwerden, typischer endoskopischer Befund
nasale Neoplasie	Anamnese: einseitige Beschwerden, Epistaxis; Einbruch in das Weichgewebe in der CT
Mukoviszidose	rezidivierende Infekte, Beteiligung auch der Ohren; positiver Schweißtest
primäre ziliäre Dyskinesie	rezidivierende Infekte, Beteiligung auch der Ohren
chronische Rhinosinusitis bei Immundefekt	rezidivierende Infekte, Beteiligung auch der Ohren

Differenzialdiagnose II

<u>Meningoenzephalozele</u>

- Definition: bruchartiger Vorfall von Hirnsubstanz (Enzephalozele), evtl. einschließlich der Hirnhäute (Meningoenzephalozele) durch Defekt der Schädelbasis

- Sternbergkanal (persistierender kraniopharyngealer Kanal)

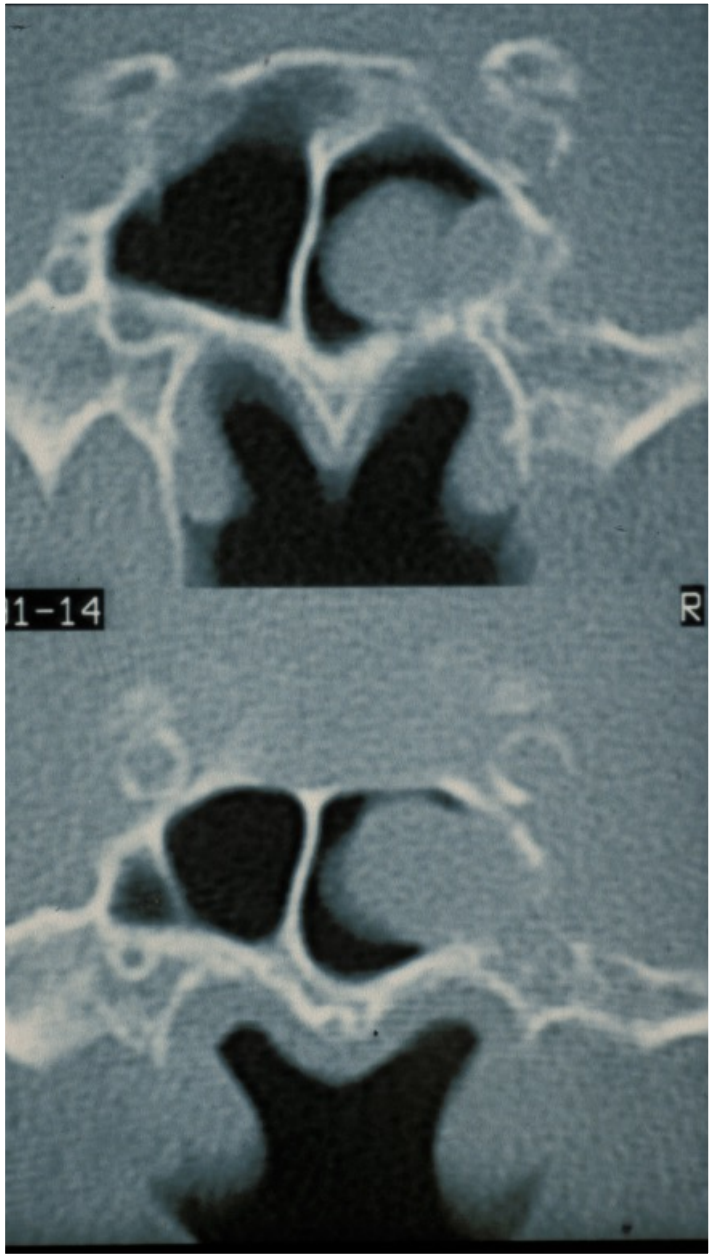

Med Uni Graz

Med Uni
Graz

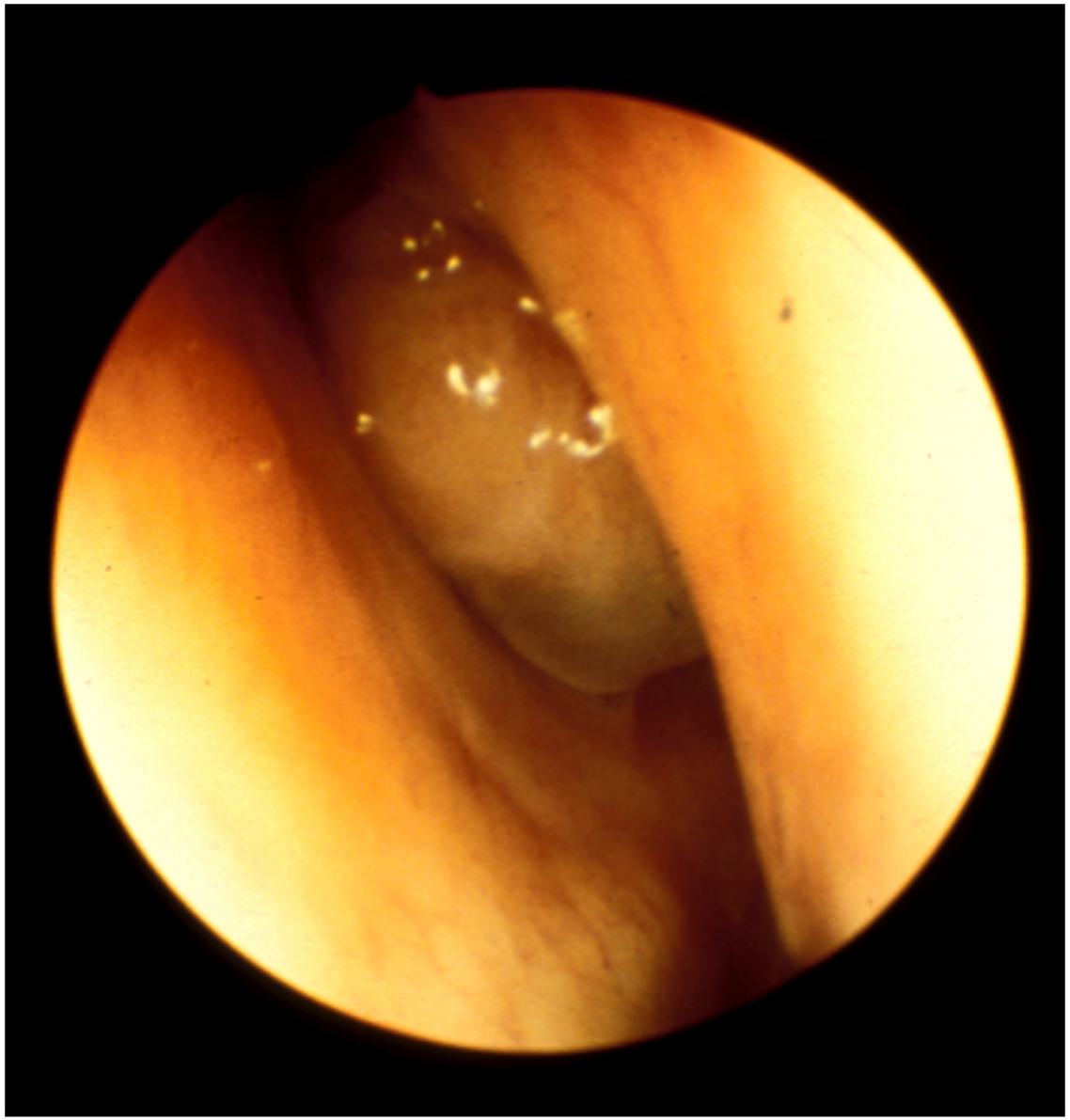

Med Uni Graz

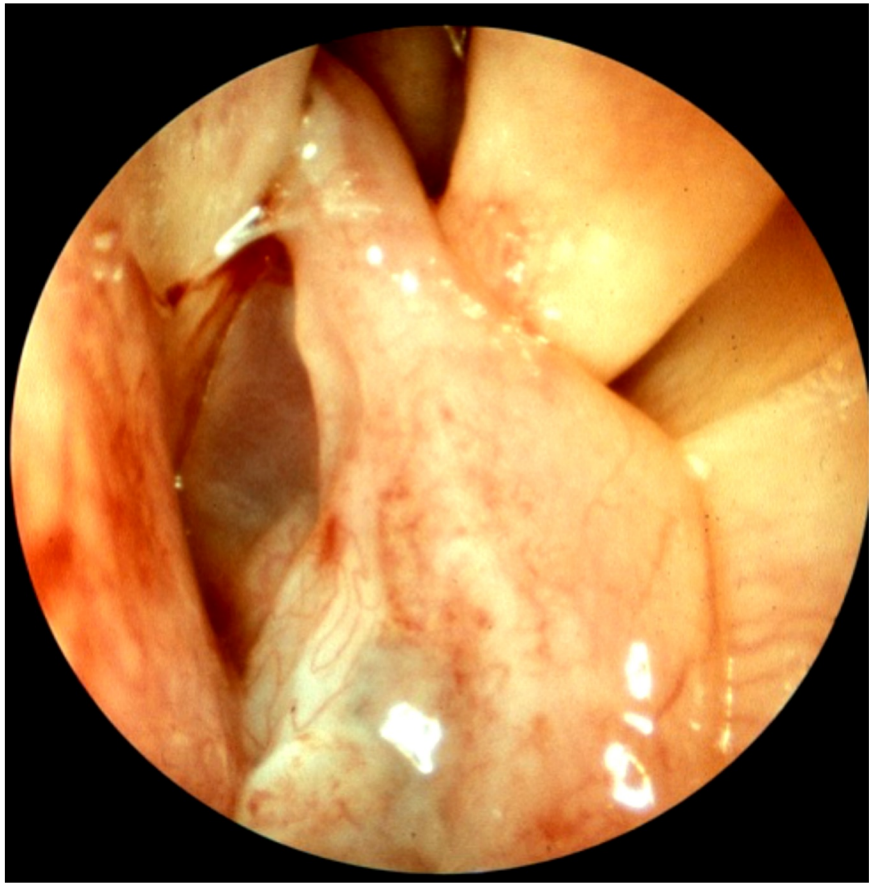

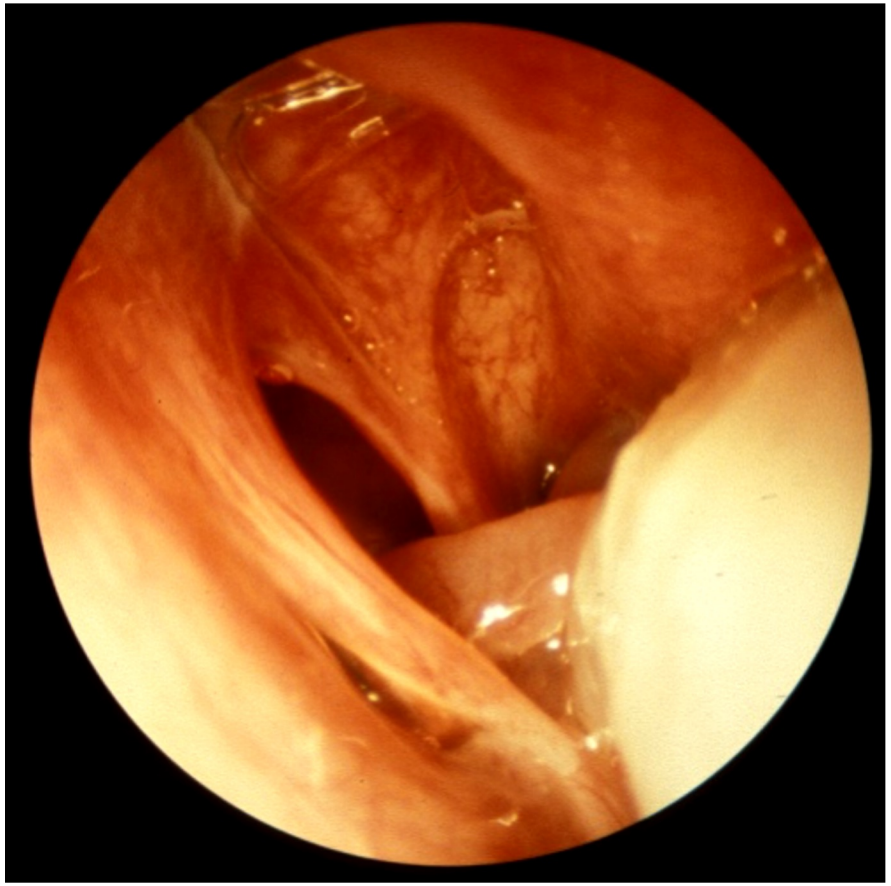

DD: Antrochoanalpolyp

Differenzialdiagnosen III

Mukoviszidose

- Inzidenz: 1:2500
- Häufigste autosomal vererbte Stoffwechselerkrankung
- zäher Mukus
- Erkrankungen der oberen und unteren Atemwege, aber auch des Pankreas
- Rezidivierende Infekte und eine positive Familienanamnese oder positives Stoffwechselscreening führen zum Verdacht auf die Erkrankung
- Die Diagnose wird über den Schweißtest gesichert
- Eradikationstherapie: häufig Besiedelung der oberen und/oder unteren Atemwege mit multiresistenten Keimen, speziell Pseudomonas aeruginosa und Staphylococcus aureus.

Differenzialdiagnosen VI

Primäre Ziliäre Dyskinesie/ Kartagener-Syndrom

- Inzidenz: 1,3–5:100.000
- genetische Erkrankung, die sich bereits im Kindesalter manifestiert und zu chronischer Rhinosinusitis führt
- Störung der mukoziliären Clearance
- Ausprägung ist sehr heterogen
- Kartagener-Syndrom wird zusätzlich anhand eines Situs inversus und Bronchiektasen definiert
- Diagnostik basiert auf einem signifikant erniedrigtem nasalen Stickstoff (NO) und zur Bestätigung durch Hochfrequenz-Videomikroskopie und Transmissions-Elektronenmikroskopie

Differenzialdiagnosen V

Primäre Ziliäre Dyskinesie/ Kartagener-Syndrom

- Eine Abklärung auf eine PCD wird empfohlen bei Kindern mit mehreren der folgenden klinischen Symptome:
  - persistierender produktiver Husten
  - Anomalien des Situs
  - angeborener Herzfehler
  - persistierende Rhinitis
  - chronische Mittelohrprozesse mit/ohne Hörminderung
  - neonatalen respiratorischen Beschwerden der oberen oder unteren Atemwege
- Zusätzlich sollten alle Geschwisterkinder von PCD-Patienten untersucht werden.

Differenzialdiagnosen VI

Primäre Ziliäre Dyskinesie/ Kartagener-Syndrom

- Symptome:
  - chronischen Rhinosinusitis (bei 100%),
  - rekurrente Otitis media (95%), frühes Auftreten von Adenoiden
  - respiratorische Symptome bei Neugeborenen
  - Situs inversus (Kartagener-Syndrom; 55%)
  - neonatale respiratorische Symptome
  - Bronchiektasen
- Lebenslange Betreuung in spezialisierten Zentren aufgrund der rezidivierenden Infekte mit der Tendenz zur Besiedlung mit multiresistenten Keimen und Verbesserung der Compliance.

Therapie

1. NaCl-Inhalationen bzw. -spülungen und die Anwendung eines topischen Kortikoids
2. Kontrolle von Umweltfaktoren:
   - Rauchen im Haushalt
   - rezidivierenden Infekten
   - Allergenkarenz
   - hat beim Kind einen stärkeren Einfluss auf die Symptomatik, als beim Erwachsenen
3. FESS

Konservative Therapie I

- **Nasenduschen:**
  - erfolgreiche Anwendung von Nasenduschen ist nach Herstellerangaben ab ca. dem 4–6 Lebensjahr möglich
- **topische Kortikosteroide:**
  - Bei der Auswahl des Präparates sollte das Lebensalter und die Zulassung des gewählten Präparates beachtet werden (unter 3 Jahren Off-Lable-Use)
  - Bei der Auswahl der Wirkstoffe sollte auf eine möglichst geringe Bioverfügbarkeit geachtet werden, um das Risiko von Nebenwirkungen auf das Körperwachstum und die endokrine Funktion zu minimieren
  - Nach Studienlage konnte bislang kein topisches Steroid eine Überlegenheit gegenüber anderen Wirkstoffen nachweisen

Konservative Therapie II

- **Sytemische Kortikosteroide:**
  - Zurückhaltendere Indikation als beim Erwachsenen
- **Antibiotika:**
  - laut EPOS-Guidelines keine ausreichende Evidenz für die Behandlung mit oralen oder intravenösen Antibiotika oder die längerfristige Anwendung von Makroliden
- **Monoklonale Antikörper:**
  - (noch) nicht für unter 18 jährige Zugelassen, ggf. off-lable use

Operative Therapie I

- Die operative Therapie besteht zunächst aus der Adenotomie bei Kindern bis zum 12. Lebensjahr. Die Erfolgsrate beträgt ca. 50–60%. In der Altersgruppe unter 6 Jahren noch bessere Prognose.
- Bei Kindern mit Asthma bronchiale kann in gleicher Sitzung einer Spülung der NNH mit Steigerung der Erfolgsrate auf 80% durchgeführt werden.
- Erst bei Versagen der konservativen Chirurgie erfolgt eine FESS

Operative Therapie II

- Es gibt keine nachgewiesene Überlegenheit für den Einsatz der Sinuplastie/Ballondilatation.
- Gegen einen Eingriff an den NNH gab es traditionell Bedenken wegen einer möglichen Wachstumsstörung im Bereich des Mittelgesichtes mit konsekutiver verminderter Pneumatisation der NNH -> nur sehr geringe Beeinflussung des Wachstums nachgewiesen werden
- Das Komplikationsrisiko geringer im Vergleich zur FESS beim Erwachsenen. Die Erfolgsrate wird mit 85–90% angegeben.
- Für die Tonsillektomie konnte keine Verbesserung der pädiatrischen CRS nachwiesen werden

Operative Therapie III

Absolute Indikationen für FESS bei pädiatrischer CRS (Clement et. al.: Consensus meeting, Brussels 1996):

- Complete airway obstruction in CF
- Antrochoanal polyp
- Intracranial complications
- Mucoceles
- Orbital abscess
- Traumatic injury of the optic nerve canal
- Fungal sinusitis
- Meningoencephaloceles
- Neoplasma

Quellen

- Fokkens WJ, Lund VJ, Hopkins C, Hellings PW, Kern R, Reitsma S, Toppila-Salmi S, Bernal-Sprekelsen M, Mullol J. Executive summary of EPOS 2020 including integrated care pathways. Rhinology. 2020 Apr 1;58(2):82-111.
- Heath J, Hartzell L, Putt C, Kennedy JL. Chronic Rhinosinusitis in Children: Pathophysiology, Evaluation, and Medical Management. Curr Allergy Asthma Rep. 2018 May 29;18(7):37.
- Torretta S, Guastella C, Ibba T, Gaffuri M, Pignataro L. Surgical Treatment of Paediatric Chronic Rhinosinusitis. J Clin Med. 2019 May 15;8(5):684.